ÜBER EINEN FALL VON PHAKOKELE BEI HORNHAUTTUBERKULOSE NEBST ANATOMISCHEM BEFUND

INAUGURAL-DISSERTATION

DER

MEDIZINISCHEN FAKULTÄT

DER

UNIVERSITÄT ROSTOCK

ZUR

ERLANGUNG DER DOKTORWÜRDE

ACAD. LANDWIRTSCH. BIBL.

VORGELEGT VON

MAX ULRICH THIERFELDER

ROSTOCK 1909.

MIT ZWEI TAFELN.

HAMBURG UND LEIPZIG
VERLAG VON LEOPOLD VOSS
1910.

Diss Rostock 1909

38373

Gedruckt mit Genehmigung der medizinischen Fakultät
der Universität Rostock.
Referent: Herr Professor Dr. PETERS.

Druck von Metzger & Wittig in Leipzig.

Im Jahre 1884 beschrieb Birnbacher ein neues Krankheitsbild von Linsendislokation, welches er mit dem Namen der Hernia lentis oder Phakokele bezeichnete. Es handelte sich um einen 45jährigen Patienten, der fünf Wochen vor der Vorstellung eine Verletzung des linken Auges erlitten hatte. Das Sehvermögen war anfangs wieder besser geworden, es verschlechterte sich jedoch bald unter heftigen Schmerzen, und es entstand ein grauer Fleck, in welchem später ein allmählich größer werdendes Knöpfchen sichtbar wurde. Bei der Aufnahme fand sich die Hornhaut nur im oberen inneren Teil klar. In dem narbigen und mit welliger Oberfläche versehenen übrigen Bezirk ist eine glatte, hanfkorngroße Prominenz sichtbar, um welche die vernarbte Hornhaut eine Art Falz bildet. Das Knöpfchen erwies sich bei fokaler Beleuchtung als durchleuchtbar. Wegen heftiger durch Sekundärglaukom bedingter Schmerzen wurde das Auge enukleiert und in Müllerscher Flüssigkeit gehärtet. Schon makroskopisch zeigte sich an dem Auge, daß eine Perforationsöffnung vorhanden und die vordere Kammer aufgehoben war, indem die Iris überall der Hornhaut anlag mit Ausnahme einer Stelle, wo sie durch die Perforationsöffnung sackartig vorgestülpt wurde. Die Linse ist etwas nach oben und hinten verschoben, so daß der obere Rand die Ziliarfortsätze berührt, während die untere Hälfte durch die Perforationsöffnung, von Irisgewebe umkleidet, hernien-

artig vorgestülpt ist. Man sieht deutlich, daß die Perforationsöffnung die Linse sanduhrartig einschnürt. Die Linsenkapsel ist erhalten und von normaler Dicke. Interessant war, daß die obere Kernzone an ihrem normalen Platze war, während die untere an einer Stelle lag, welche der unteren Kante des Perforationsrandes entsprach. In dem Linsengewebe sind spiralförmige Spalträume sichtbar. Die Zonula ist im unteren Abschnitte abgerissen, so daß an der Linse nichts von ihr haftet.

Kurz zusammengefaßt handelt es sich also um einen Vorfall des unteren Teiles der durchsichtigen Linse, welche eine Umhüllung von bindegewebig entartetem Irisgewebe trägt. Es kann keinem Zweifel unterliegen, daß es sich hier um die Folge eines Geschwürprozesses gehandelt hat, welches sich im Anschluß an das Trauma entwickelte, das seinerseits eine Zerreißung der Zonula bewirkte. BIRNBACHER nimmt an, daß der obere Perforationsrand mit der Irisnarbe verwachsen sei; denn ohne diesen Umstand sei es nicht zu erklären, wie die vordrängenden Geschwürsränder die Linse hätten abschnüren können. Und auch die Linsenkapsel mußte schon vorher mit der Iris verwachsen sein, weil sich zwischen Kapsel und dem oberen Irisrande Pigment fand. BIRNBACHER vermutet bei diesem einfachen Mechanismus, daß ein derartiges Krankheitsbild öfters vorkommen müsse und hebt hervor, daß man um so eher hier von einer Hernia lentis sprechen könne, als hier Bruchring, Bruchsack und Bruchinhalt vertreten seien.

Man hätte nun erwarten sollen, daß der Vermutung BIRNBACHERS entsprechend noch weitere, wenigstens klinisch beobachtete Fälle bekannt geworden seien. Erst 1905 wurde ein ähnlicher Fall von WAGEMANN mitgeteilt, der später in einer Dissertation von SPEHR ausführlich beschrieben wurde, ohne daß einem der beiden Autoren anscheinend die Arbeit von BIRNBACHER bekannt gewesen wäre. Infolgedessen beschäftigt sich diese Arbeit auch nur mit dem Linsenaustritt nach Perforation eines Hornhautgeschwürs.

Nichtsdestoweniger verlangt der Fall an dieser Stelle eine Besprechung, weil ich der Meinung bin, daß der Fall WAGEN-

MANN trotz einiger Abweichungen einen typischen Fall von Phakokele darstellt.

Es handelt sich um ein bereits seit längerer Zeit glaukomatöses Auge mit aufgehobener Vorderkammer und vorgedrängter kataraktöser Linse, welches später von einem progressiven Hornhautgeschwür befallen wurde. Nachdem in der Nacht das Geschwür unter lebhaften Schmerzen perforiert war, zeigte sich am andern Morgen die Linse so in die Perforation eingeklemmt, daß der Linsenäquator hervorragte. Demnach mußte die Linse luxiert sein und sich gedreht haben. Das Auge wurde unter Vermeidung jedes Druckes enukleiert, und makroskopisch konnte an dem durch einen Horizontalschnitt halbierten Auge nachgewiesen werden, daß die Linse in der Perforationsöffnung fest eingeklemmt war und mit ihrem temporalen Teile nach außen hervorragte.

Die mikroskopische Untersuchung stellte fest: Tiefgreifendes Hornhautgeschwür, starke Verdünnung des nach außen umgeschlagenen Perforationsrandes, Anliegen der atrophischen Iris an der Hornhauthinterfläche. Die Linse hat eine geringe halsartige Einschnürung der Kortikalis erfahren, deren Fasern hinter der Perforation eine Art Wirbelbildung zeigen. Die Linsenkapsel ist über der Prominenz geborsten, so daß der Kern frei liegt. An der Perforationsstelle tritt die geborstene Kapsel frei zutage, und an einzelnen Stellen ist die Kortikalis abgestreift. Der Durchmesser der Perforationsöffnung beträgt etwa 3 mm.

Wiederum dauerte es etwa drei Jahre bis das Krankheitsbild der Phakokele von neuem einer Erörterung unterzogen wurde, allerdings ohne daß neues anatomisches Material beigebracht werden konnte. Wir finden in der Arbeit von KRÄMER, welche aus der FUCHSschen Augenklinik in Wien stammt, eine eingehende Darstellung der Entstehungsweise der Phakokele an der Hand von vier Fällen, welche klinisch beobachtet wurden. KRÄMER weist zunächst darauf hin, daß die Bezeichnung Hernia lentis, wie sie von BIRNBACHER vorgeschlagen wurde, nicht ganz korrekt sei, insofern als man die

Linsenkapsel nicht ohne weiteres mit dem peritonealen Bruchsack vergleichen könne, und es sei ganz irrelevant, ob die Iris mit vorgestülpt werde oder nicht. Das Charakteristische sei einzig und allein die Abschnürung der Linse durch die Perforationsränder, so daß jede Hernia lentis gewissermaßen eine Hernia incarcerata sei. Zunächst werden drei Fälle mitgeteilt, bei denen die Phakokele nach Geschwürsbildung auftrat.

Der erste Fall betraf einen jungen Mann von 19 Jahren, der schon bei der Aufnahme ein durch Blennorrhoe bedingtes zentrales Hornhautgeschwür aufwies, das nach 4 Tagen perforierte. Nachdem der entstandene Irisprolaps exzidiert war, stellte sich die Kammer nicht wieder her, und 14 Tage später ragte aus der Öffnung ein prall gespanntes Bläschen mit überhängenden Rändern hervor, welches als typische Phakokele bezeichnet wird. Nach 2 Tagen ist das Bläschen verschwunden, und der Bulbus kollabiert.

Der zweite Fall betraf ein 18jähriges Mädchen, bei welchem eine ektatische Hornhautnarbe mit Irisadhaerenz mit Hilfe des von Hippelschen Trepans operiert wurde. Das implantierte Stück von einer anderen menschlichen Hornhaut löste sich nach 2 Tagen. Nach weiteren 3 Tagen ragte aus der runden Perforationsöffnung ein Teil der klaren Linse hernienartig hervor, wobei der Bulbus sich als prall gespannt erwies. Den Schmerzen wurde durch künstliche Entbindung der Linse ein Ende bereitet.

Auch im dritten Falle handelte es sich um eine ektatische Hornhautnarbe mit Irisadhaerenz, welche durch Exzision und Konjunktivaltransplantation behandelt wurde. Unter Drucksteigerung wird der im oberen Abschnitt nicht angeheilte Bindehautlappen von der hernienartig vorgetriebenen Linse vorgestülpt. Auch hier wurde die Linse herausgelassen, worauf ebenfalls Heilung erfolgte.

An der Hand dieser drei Fälle, denen zentrale Hornhautdefekte mit nachfolgender Drucksteigerung bei Individuen von 19, 18 und 16 Jahren gemeinsam waren, erörtert nun Krämer

die Bedingungen für die Entstehung einer Phakokele in derartigen Fällen. Wichtig sei zunächst die zentrale Lage der Perforationsöffnung, weil dadurch die Zonula im ganzen Umkreise gleichmäßig gespannt, und einerseits der vordere Linsenpol in die Perforationsöffnung hineingedrängt, andererseits die hinteren Teile zurückgehalten würden. Anders liegt die Sache, wenn die Perforationsöffnung nicht zentral, sondern in der Nähe des Limbus liegt. Dann wird die Zonula nicht mehr gleichmäßig gespannt, und der Austritt erfolgt nach dem Orte des kleinsten Widerstandes, und die Linsenkapsel, die nicht mehr unter dem Einflusse des intraokularen Druckes steht, kann dem durch Trauma gesteigerten Druck nicht standhalten und platzt, wie das auch bei den Tierversuchen von Meller der Fall war. Der Umstand, daß in Birnbachers Fall eine Phakokele trotz peripherer Lage der Perforationsöffnung aufgetreten war, erklärt Krämer damit, daß die Verhältnisse sich grundlegend ändern, sobald in der Linse bereits eine ausgedehnte Sklerosierung vorliegt. Während bei den jugendlichen Individuen das Entstehen einer Hernie durch alle diejenigen Momente gehindert wird, welche den Austritt der Linse begünstigen, und umgekehrt jeder Widerstand, den die Linse im Bereich der Perforationsöffnung findet, der Bruchbildung Vorschub leistet, und demgemäß weder ausgedehnte Perforationen noch Fistelbildungen, sondern Perforationen von 3—4 mm die besten Bedingungen für das Entstehen der Phakokele darbieten, weil die durchgepreßten Linsenmassen sich nur auf diese Weise pilzförmig über den Geschwürsrand legen können — hierbei kommt es später dann leicht zu Zerreißungen der Kapsel oder der Zonula — liegt bei kernhaltigen Linsen die Sache anders. Hier kann nur dann eine Hernie zustande kommen, wenn noch plastisch weiche Linsensubstanz außer der harten Kernsubstanz vorhanden ist. Solche Hernien können nur klein sein und spontan zurückgehen, während bei jugendlichen Linsen stets die Vorwölbung erfolgt. Als Beweis für diese Ansicht führt Krämer den Fall eines 65jährigen Schlossers an, bei dem ein Hornhautgeschwür perforiert war, und aus der Perforations-

öffnung ein kleines, durchscheinendes, hanfkorngroßes, gespanntes Bläschen hervorragte, welches später durch den Vernarbungsprozeß wieder nach hinten gedrängt wurde. Den Fall von WAGENMANN führt KRÄMER als Beweis dafür an, daß bei wirklich totaler Sklerose der Linse eine Phakokele gar nicht entstehen könne, weil kein plastisches Linsenmaterial zur Verfügung sei, meines Erachtens mit Unrecht, da es sich doch wohl nicht um Knickung der Linsenfasern, sondern um wirkliche Einschnürung handelt, wobei der Kapselsack vielleicht auf mechanischem Wege geschädigt wurde, nachdem eine wenn auch geringe Menge plastischen Materials aus der Öffnung herausgedrängt worden war.

Als treibende Kraft für den Linsenaustritt kommt nach KRÄMER nur der gesteigerte Binnendruck des Auges in Frage. Sobald die Drucksteigerung aufhört, geht die Phakokele bis auf den Geschwürsrand zurück, aus welchem die glänzende Linse hervorragen kann, ohne daß bei der weiteren Heilung Sekundärglaukom entsteht. Tritt aber ein solches ein, so entsteht mit Sicherheit die Phakokele. Der Fall BIRNBACHER unterschiede sich von den seinigen dadurch, daß schon durch das Trauma eine Linsenluxation eingetreten sei. Nach KRÄMER ist es nicht richtig, mit BIRNBACHER anzunehmen, daß die Inkarzeration erst durch Verkleinerung des Bruchringes zustande käme. Lediglich der gesteigerte intraokulare Druck habe die Phakokele bewirkt, und zu einem Linsenaustritt sei es nicht gekommen, weil der Patient BIRNBACHERS schon 45 Jahre alt gewesen sei und demgemäß schon einen sklerosierten Linsenkern hatte.

Eine ganz andere Entstehung hat die sogenannte Phakokele post Trauma. Während schon frühere Fälle von SICHEL, JÄGER, LEDERLE und MITVALSKY mit Sicherheit als partielle subkonjunktivale Linsensubluxationen angesehen wurden, konnte KRÄMER einen typischen Fall dieser Art bei einer 61jährigen Patientin beobachten, die eine Kontusion des Auges erlitten hatte, bei welcher eine Perforation der Korneoskleralgrenze und radiäre Einreißungen der Iris entstanden waren. An der

Perforationsöffnung ragte bei gesteigerter Tension eine Linsenhernie hervor. Bedingung für das Auftreten war eine kleine Ruptur an der Korneoskleralgrenze, wobei die Linse durch die vordere Kammer getrieben wurde, so daß die Iris hinter ihr lag. Für diesen Fall war im Gegensatz zu der zentralen Phakokele eine Luxation der Linse Bedingung, und die treibende Kraft nicht allein der intraokulare Druck, sondern auch die traumatische Expulsion.

Bei einer anderen Gelegenheit erwähnt Krämer noch in differentialdiagnostischer Beziehung, daß man von einer Phakokele nicht sprechen dürfe, wenn z. B. in einem staphylomatösen Auge die Linse mit einer Ausbuchtung ihrer Vorderfläche in einer stark verdünnten Stelle eines Staphyloms liegt, wie es bei einem Falle von Wintersteiner zutraf, auf welchen wir noch zurückkommen werden.

Der letzte Fall, der in diese Kategorie gehört, ist der von Ischreyt, der jedoch nicht von einer Phakokele, sondern von einem eingeschnürten Linsenvorfall spricht. Es handelte sich um ein Glaukomauge von einer 78jährigen Patientin, bei dem eine Ausbuchtung der Hornhaut entstanden war, derart, daß die Wand aus Teilen der Hornhaut und der Iris bestand. Die Ektasie war dadurch zustande gekommen, daß sich im Bereiche der tieferen Hornhautschichten eine Infiltration gebildet hatte. Die Descemetsche Membran kleidete dieses Ulcus corneae internum fast völlig aus, so daß die Entstehung der Ektasie aus einem geheilten Geschwür der Vorderfläche abgelehnt werden konnte. Unter dem Einflusse der glaukomatösen Drucksteigerung hatte sich die durch Zerreißen des nasalen Zonulateiles subluxierte Linse nach vorne gedreht, und, während der Kern in seiner normalen Stellung blieb, mit den Rindenmassen in die Aushöhlung der Hornhaut hineingepreßt. Man wird wohl kaum annehmen dürfen, daß die der verdünnten Hornhaut angelagerte Linse eine so weit gehende Usurierung des Hornhautgewebes hervorbrachte. Es liegt, wie Ischreyt mit Recht hervorhebt, wohl näher, die Linsenhernie auf den gesteigerten Intraokulardruck zurückzuführen. Auffallend an dem

ISCHREYTschen Falle war die relativ große Elastizität der Linse und der Mangel an kataraktären Veränderungen bei einer 78jährigen Person.

Wenn somit der Fall von ISCHREYT insofern eine eigentliche Phakokele nicht vorstellt, als es nicht zum Austritt von Linsensubstanz außerhalb des Augapfels gekommen ist, so ist der Mechanismus doch ein ähnlicher, indem hier die Plastizität der kortikalen Linsenmassen den Durchtritt durch eine relativ enge Perforationsöffnung in einen Hohlraum ermöglichten, dessen Wände im Gegensatz zur eigentlichen Phakokele dem Vordringen der Linsenmassen ein Ziel setzten.

Wenn wir demnach den Fall von ISCHREYT im strengen Sinne dem Krankheitsbild der Phakokele nicht zugehörig erachten können, so bildet er doch eine wertvolle Ergänzung zu dem bisher als Unikum dastehenden Falle von BIRNBACHER.

Ein weiterer typischer Fall von Phakokele wurde an der Rostocker Augenklinik beobachtet, und ich folgte gerne der Aufforderung von Herrn Professor PETERS, diesen Fall einer genaueren Untersuchung zu unterziehen.

Krankengeschichte.

Die Putzmacherin Elise H., 17 Jahre alt, wird am 31. August 1907 in die Klinik aufgenommen. Ein Bruder von ihr ist verdächtig auf Tuberkulose. Sie hat im Oktober 1906 eine tuberkulöse Pleuritis der linken Seite durchgemacht und im Juni 1907 einen Rückfall bekommen, den sie noch nicht ganz überstanden hat. Fieber besteht seit ca. 8 Tagen nicht mehr. Gegen Ende Juli 1907 bemerkte der Hausarzt zuerst auf der rechten Iris unten ein Knötchen von etwa Kleinlinsengröße, außerdem stellte er hintere Synechien fest und verordnete Atropineinträufelungen. Da sich vor etwa 5 Tagen auch oben an der Iris Knötchen zeigten, schickte der Arzt die Patientin in die Klinik.

Die Untersuchung ergab:

Das linke Auge ist myopisch, ohne sonstige Anomalien.

Am rechten Auge ist die Hornhaut in der unteren Hälfte dicht parenchymatös getrübt und von zahlreichen tiefen Gefäßen durchzogen, dahinter in der vorderen Kammer eine gelbweiße Masse sichtbar, über welcher eine anscheinend graue gelatinöse Substanz ausgebreitet ist, welche das Hornhautniveau überragt. Hinter dem oberen durchsichtigen Hornhautabschnitt ist ein graues Knötchen sichtbar. Nach einigen Tagen wächst an der Stelle, wo die gelatinöse Masse zuerst sichtbar war, im oberen Hornhautabschnitt nach dem Limbus zu ein erbsengroßer gelblich durchscheinender Tumor hervor, und zwar so stark, daß die Lidspalte nicht mehr ganz geschlossen werden kann. Die Sehschärfe ist auf Fingerzählen $^1/_2$ m reduziert. Lungenbefund: Ausgedehnte Dämpfungen über dem linken Lungenlappen. Die Spannung des Auges war nur unwesentlich vermehrt. Da der Verdacht auf ausgedehnte tuberkulöse Erkrankung des Auges vorlag, so wurde das Auge enukleiert und nach Härtung in Formol und Alkohol in Serienschnitte zerlegt, und zwar wurde der Bulbus horizontal geschnitten.

Beginnen wir bei der makroskopischen Betrachtung der Schnitte mit dem unteren Teile, so zeigt sich, daß hier die Sklera von einer tumorartigen Masse überlagert wird, welche stellenweise eine Mächtigkeit von 7 mm besitzt. Mit der Verkleinerung dieses Tumors beginnt allmählich die Linse hinter dieser tumorartigen Masse sichtbar zu werden. Bei den durch die Mitte gehenden Schnitten kann festgestellt werden, daß im übrigen die Verhältnisse des Augapfels normal genannt werden können.

Das Verhalten der Linse zur Hornhaut geht schon makroskopisch aus den Schnitten Nr. 263, 316 und 361 hervor, deren mikroskopischer Befund später genauer beschrieben werden soll. Es findet sich beim ersten dieser drei Schnitte, daß die Hornhaut und der Skleralansatz enorm verdickt sind, und diese Verdickung ist im wesentlichen gekennzeichnet durch eine Blaufärbung der mit Hämatoxylin-Eosin gefärbten Präparate. In der staphylomatös vorgetriebenen und verdickten

Partie sieht man, daß die Linse von hinten vollständig eingebettet ist und eine vordere Kammer fehlt. Der Glaskörper ist nach der Linse zu geschrumpft. Im Schnitt 316 ist die Linse in der Mitte zwischen die beiden infiltrierten und verdickten Hornhautpartien eingekeilt, und ist hier die eigentliche Ursache der Prominenz, die in den anderen Schnitten von infiltriertem Hornhautgewebe gebildet wurde. Im Schnitt 361 liegt die Linse vor der Hornhaut, welche unter der Linse zwar verdickt, aber rötlich gefärbt erscheint und nur in den tiefsten Schichten eine Blaufärbung zeigt. Jenseits des einen Linsenäquators geht die rötlich gefärbte Hornhautpartie in eine sehr stark verdickte und bläulich gefärbte Partie über. Es zeigen diese drei Schnitte demnach drei typische Stadien, indem im ersten noch ein Teil der Linse sich hinter der Hornhaut befindet, im zweiten die Durchtrittsstelle der Linse durch die Hornhaut getroffen ist und im dritten die ausgetretene Linsenmasse in einer Ausbuchtung der Hornhaut eingebettet ist (siehe Tafel II, Figur 1).

Die mikroskopische Untersuchung der drei Schnitte ergab folgendes:

Tafel I, Figur 1, Schnitt 263.

Beginnen wir mit der nasalen Skleralpartie, so ist sie über der Ora serrata kaum verändert. Über dem Ziliarkörper dagegen wird sie schon stark affiziert durch eine zellige Infiltration, welche auch den Ziliarkörper in erheblichem Maße beteiligt. Einzelne Faserbündel erscheinen abgesprengt, andere durch Infiltration mit Rundzellen gelockert und wellig verbogen. Das bedeckende episklerale Gewebe zeigt ebenfalls starke Infiltration und ist von zahlreichen Gefäßen durchzogen, die strotzend mit Blut gefüllt sind. Dem Limbus corneae entsprechend findet sich eine tiefe Einkerbung, in welche das Konjunktivalepithel hineinragt, und diese Einkerbung setzt sich fort in eine Art Spaltraum, dessen Ränder stärker infiltriert erscheinen. Das außerordentlich stark verdickte daran anschließende Gewebe zeigt in nächster Nachbarschaft eine mit Irisgewebe ausgekleidete Ausbuchtung von der Hinterfläche

her, wie überhaupt die Iris in dem ganzen Bereiche der entzündlich infiltrierten verdickten Partie nur noch an der Pigmentschicht kenntlich ist, und es finden sich dem Stroma der Iris entsprechend nur vereinzelte Chromatophoren, während die übrigen Schichten völlig frei von Pigment sind. Die auf das drei- bis vierfach verdickte, aus Irisgewebe, Granulationsgewebe und Hornhautresten bestehende vordere Wand ist von zahlreichen Riesenzellen durchsetzt. An einzelnen Stellen ist die Infiltration stärker, an anderen die Auflockerung des Gewebes, bei schlechter Färbbarkeit der Grundsubstanz stärker entwickelt. Über dem temporalen Teil des Ziliarkörpers hört die Infiltration mit ziemlich scharfer Grenze auf, die aufgefaserten Sklerallamellen vereinigen sich wieder zu normaler Sklera, die Bindehaut über dem Limbus ist mit stark erweiterten Gefäßen durchsetzt, im übrigen viel weniger infiltriert als auf der nasalen Seite. Der Ziliarkörper ist auf der temporalen Seite auch weniger in Mitleidenschaft gezogen als nasal. Es finden sich jedoch zahlreiche Rundzellen im Stroma der Ziliarfortsätze und eine stark zellige Infiltration der einzelnen Buchten und Krypten des Ziliarkörpers. Die Aderhaut erscheint etwas hyperämisch, ist aber frei von Infiltrationsherden und Riesenzellen. Die Netzhaut ist bis zur Ora serrata hin abgelöst, im übrigen aber, abgesehen von Ödem der inneren Schichten von normaler Beschaffenheit. Die Linse liegt der verdickten Iris und Kornea unmittelbar an. Die Kapsel ist, abgesehen von zwei kleinen Faltungen, vollkommen intakt erhalten. Die Linse selbst zeigt nur an der Hinterfläche einen kleinen hell gefärbten Spaltraum und ist im übrigen normal. Auffallend ist ein ganz schmales Band auf der hinteren Linsenkapsel, welches aus gut gefärbten Kernen und braunem Pigment besteht.

Tafel I, Figur 2, Schnitt 316.

Hier zeigt sich, daß die vorhin erwähnte Einsenkung des Konjunktivalepithels und der sich daran anschließende Spaltraum tatsächlich die Grenze zwischen Iris und Hornhaut darstellen, denn es läßt sich über dem Ziliarfortsatz erkennen,

daß hier der Hornhautansatz zu suchen ist, indem hier die wellig aufgelockerte DESCEMETsche Membran erhalten ist. Die Ränder der Hornhaut sind auch zellig infiltriert, stärker ist jedoch die Infiltration in der stark aufgelockerten Iris, während der Ziliarkörper im wesentlichen frei ist. Das veränderte Irisgewebe liegt der Linsenkapsel direkt an, und auf der Höhe der Kuppe erscheint eine Lage von schlecht gefärbten Gewebspartien, die augenscheinlich nekrotisches Gewebe darstellen. Eine kleine Strecke weit liegt die Linsenkapsel völlig frei zutage, und dann wird sie wieder nach der temporalen Seite zu überdeckt von einem zellreichen Granulationsgewebe, welches, immer mächtiger werdend, über dem Ziliarkörper seine größte Dicke erreicht und eine Anzahl von Riesenzellen enthält. An der Stelle, wo die stärkste Prominenz nach außen ist, ist die Linse, wie gesagt, auf der Höhe der Prominenz frei, und sie reicht nach hinten so weit, daß sie fast mit der hinteren Irisschicht in einer Linie steht. Die Linse ist hier in die Gewebspartien völlig hineingeschoben, derart, daß außer den geringen Resten von Irisgewebe auf der Vorderfläche nur in der temporalen Hälfte auf der Hinterfläche eine ziemlich dicke Schicht zellreichen Granulationsgewebes aufliegt, während nach der nasalen Seite hin die Linse unbedeckt ist. Die Linsenkapsel ist auch hier überall gut erhalten, an einer Stelle gefaltet. Nasal in der Nähe des Äquators zeigt sich eine scharfe Einbuchtung, in deren Nachbarschaft die Linsenfasern knollig verdickt und durch eine homogene Flüssigkeitsschicht abgehoben sind. Ader- und Netzhaut ohne Besonderheiten.

Tafel I, Figur 3, Schnitt 361.

In diesem Schnitt ist der Ziliarkörper ebenfalls ziemlich frei, nur nach dem Irisansatz hin beginnt die zellige Infiltration. An der ganzen nasalen Partie ist die Hornhaut weit besser erkennbar. In einem an ihrem Ansatze gelegenen Spaltraum ist die DESCEMETsche Membran völlig verbogen, aber deutlich erkennbar, und eine kurze Strecke weiter ist an der Hornhauthinterfläche ein größerer Infiltrationsherd, der von der Iris durch die DESCEMETsche Membran getrennt ist. Dieser Infiltrations-

herd der hinteren Hornhautfläche setzt sich in einem schmalen Bande nach der Mitte fort. Allmählich werden auch die anderen Schichten infiltriert; die Blutgefäße sind überall strotzend gefüllt. Verfolgt man die Descemetsche Membran weiter, so kommt sie temporal wieder in direkten Kontakt mit dem sehr stark verdickten Irisgewebe, das hier stellenweise sehr schlecht gefärbt ist und zahllose Riesenzellen enthält. Eine Strecke weiter verliert sich die Descemetsche Membran. Hier ist Iriswurzel und Hornhaut stark infiltriert und mit Riesenzellen durchsetzt. Der ganze Infiltrationsherd ist ungefähr 5 mm dick. Etwas jenseits des Ziliarkörpers, der im ganzen wenig betroffen ist, vereinigen sich die auseinander gedrängten Korneoskleralfasern wieder zu dem normalen Gefüge der Sklera. Ungefähr in der Mitte über der infiltrierten Hornhautpartie liegt nun die größere Masse der Linse, deren Kapsel hier ebenfalls vollkommen erhalten ist bei normaler Beschaffenheit des Linsengefüges. Gemeinsam ist allen drei Schnitten, daß die Linsenkapsel-Epithelien nach vorne gelegen sind. Allerdings ist an dem letzten Schnitt zu konstatieren, daß die Kerne nur in einem kleinen Bezirke des freiliegenden Teiles der Kapsel sichtbar sind.

Überblicken wir nun das Resultat der mikroskopischen Untersuchung, so ist zunächst festzustellen, daß in der Hornhaut parazentral nach unten eine Perforation stattgefunden hat, in welche sich die Linse derartig vorgeschoben hat, daß ein Teil der Linse vor, ein anderer hinter der Hornhaut gelegen ist, wobei die Linsenkapsel vollkommen intakt geblieben ist. Dagegen ist die Zonula nur mehr an einer Seite deutlich zu erkennen. Der Prozeß, welcher in diesem Falle zur Hornhautperforation geführt hat, besteht in einer ausgedehnten Tuberkulose des vorderen Augapfelabschnittes, während der Ziliarkörper und das Augeninnere von der Erkrankung vollständig frei geblieben sind. Der Ausgangspunkt der tuberkulösen Erkrankung ist hier aller Wahrscheinlichkeit nach die Gegend des Ligamentum pectinatum gewesen, weil im unteren Abschnitt die Kornea und das Irisgewebe nicht mehr getrennt,

sondern zu einer tumorartigen Masse verschmolzen sind, welche ihrerseits aus tuberkulösem Granulationsgewebe mit Riesenzellen, Irisgewebe und den Trümmern des Hornhautgewebes besteht. Die Linse ist überall auf allen Schnitten mit diesem Gewebe, und auch dort, wo die Hornhaut nur an der Hinterfläche infiltriert und daher sehr gut als solche kenntlich ist, in innigem Kontakt, so daß die Linsenmassen die Wunde gewissermaßen tamponieren, woraus es verständlich wird, daß bei leicht gesteigertem intraokularen Druck die Linsenmassen allmählich knopfförmig aus der Perforationsöffnung hervorwuchsen.

Wir haben es hier somit mit einem ausgeprägten Fall von Phakokele zu tun, bei welcher ein Teil des Granulationsgewebes mit nach vorne genommen und vorgedrängt wurde, während ein kleiner Teil der Linsenkapsel frei zutage liegt, und es bedeutet dieses keinen prinzipiellen Unterschied gegenüber dem Falle von BIRNBACHER, wo die Iris in verändertem Zustande die Phakokele überkleidete. Denn wie KRÄMER schon hervorgehoben hat, ist das Wesentliche die Hervorstülpung der in der intakten Kapsel liegenden Linsenmasse nach außen, während es irrelevant ist, ob die Iris mit vorgestülpt wird oder nicht. Fragen wir uns, wie in diesem Falle der Mechanismus des Linsendurchtritts zu erklären ist, so werden wir uns hier an die Verhältnisse halten müssen, wie sie durch die Auskleidung der Linsenkapsel mit Epithelzellen gegeben sind und ferner, welche Größe die Perforationsöffnung hatte.

Rekonstruieren wir uns an Hand der Serienschnitte das topographische Bild (siehe Tafel II, Figur 1), so ergibt sich, daß die an der Zonula fixierte Linse sich in einem engen Hornhautkanale, wenn man bei dem Granulationsgewebe noch von einer solchen reden kann, schräg gestellt hat, in der Weise, daß die Richtung des Kanals in der Hornhaut etwas von unten nach oben gerichtet ist. Die Linse hat dadurch Sanduhrform angenommen und steht in dem Hornhautscheitel in einem Winkel von etwa 45 Grad. Daraus resultiert für die Horizontalschnitte eine Vergrößerung der Linse

in dem Hornhautkanale, an der Stelle, wo der Schnitt den hinteren oberen und den vorderen unteren Hornhautrand berührt, und es erklärt sich auch daraus die Tatsache, daß die relativ große Linsenfläche innerhalb des Hornhautgewebes nur an ganz wenigen Schnitten zu finden ist, während die Schnitte kurz vorher und nachher viel geringere Linsenmassen aufweisen. Es läßt sich ferner nachweisen, daß innerhalb dieses Schrägkanals in der Hornhaut eine seitliche Einschnürung vorhanden ist. Aus dem Umstande, daß auch in dem vor der Hornhaut gelegenen Teile der Linse das Kapselepithel nach vorne gelegen war, läßt sich schließen, daß die Ausstülpung der Linse nach vorne im wesentlichen den oberen Teil der Linse betroffen hat. Da aber die epitelausgekleidete Fläche des hernienartig vorgestülpten Teiles der Linsenkapsel nicht ausreichte, so sehen wir immer weiter nach oben die Epithelauskleidung auf einen immer kleineren Bezirk beschränkt.

Somit hätten wir in unserem Falle, wenn wir den Fall von Wagenmann hinzurechnen, den dritten anatomisch untersuchten Fall von Phakokele vor uns. Er unterscheidet sich von dem Birnbacherschen Fall dadurch, daß die Ausstülpung des Irisgewebes fehlt und von dem Wagenmannschen, daß die Linsenkapsel vollkommen intakt ist. Es beweist unser Fall von neuem die auch aus den Krämerschen Fällen gefolgerte hohe Plastizität der Linse bei jungen Individuen, wo die Kernsklerose noch keine Rolle spielt, im Gegensatz zu dem Falle von Wagenmann, wo die Linsensubstanz bereits ziemlich weitgehend sklerosiert war. Aus dem klinischen Verlaufe geht hervor, daß der nur leicht gestiegene intraokulare Druck die Triebkraft für die Linsenhernie gewesen ist, und es muß die Strangulation innerhalb des veränderten Hornhautgewebes eine derartige gewesen sein, daß die Enukleation die Spannung des Auges wohl verminderte, aber kein Zurückschlüpfen der Linse zur Folge hatte.

Sehen wir demgemäß in unserem Falle alle Bedingungen für das Zustandekommen einer Phakokele erfüllt, gesteigerter Intraokulardruck und hohe Plastizität der Linse bei enger

Durchtrittsöffnung, so drängt sich ohne weiteres die Frage auf, ob das gleiche Bild nicht artifiziell erzeugt werden kann, wenn man ein mit zentralem Hornhautgeschwür behaftetes Auge der Enukleation unterwirft oder wenn beim Auseinanderziehen der Lider der Patient plötzlich stark preßt. Es ist ja bekannt, daß auf diese Weise die Linse oft entleert wird beim Untersuchen blennorrhoischer Kinder. Überall hier wie überall dort, wo die Geschwüre relativ ausgedehnt sind, wird durch den plötzlich gesteigerten Druck die Linse in die Perforationsöffnung getrieben und die Kapsel zum Platzen gebracht. Gerade diese Berstung der Linsenkapsel weist darauf hin, daß zur Entstehung eine plötzlich einsetzende Kompression des Bulbus erforderlich ist. Erfolgt jedoch die Druckeinwirkung langsamer, so könnte man sich theoretisch vorstellen, daß einmal das Bild der Phakokele, z. B. während einer Enukleation, zustande käme. Einen solchen Fall glaubten wir in der Klinik beobachtet zu haben. Bei der mikroskopischen Untersuchung stellte sich jedoch heraus, daß hier eine richtige Phakokele nicht vorlag, wenn auch der Mechanismus des Linsenaustrittes große Ähnlichkeit aufweist.

Die Krankengeschichte ist kurz folgende:

Wilhelm L., 49 Jahre alt, wird am 16. Juni 1909 in die Klinik aufgenommen, nachdem ihm am Abend zuvor bei der Schafschur die Spitze der Schere in das linke Auge eingedrungen war. Es fand sich eine schräg von oben innen nach unten außen in den Ziliarkörper verlaufende Schnittwunde der Hornhaut vor, aus welcher Glaskörper und Irisgewebe vorgefallen war. Nach Abtragung des Glaskörpervorfalls heilte die Wunde, jedoch mußte am 13. Tage nach der Operation die Enukleation wegen Schmerzen und Drucksteigerung vorgenommen werden, wobei sich die Linse durch die Hornhaut vordrängte, aber in der so gebildeten napfförmigen Vertiefung der Hornhaut liegen blieb.

Die mikroskopische Untersuchung ergibt, daß die Hornhaut im Bereich der Wunde geplatzt ist und die beiden Wundlefzen nach innen umgebogen sind. In dem einen Wundrande

ragt die Descemetsche Membran sehr weit nach vorne, und es ist hier dem Hornhautgewebe ein junges Granulationsgewebe aufgelagert. Betrachten wir nun die Linse, so ist der sklerosierte Kern außerhalb der Wunde quergestellt. Die Linsenkapsel ist geplatzt, sie ist aber noch eine Strecke weit über die Linse nach außen zu verfolgen und bildet an einer Stelle ein Konvolut, das mit Epithel überzogen ist. Dann kann man die Linsenkapsel in den Hornhauttrichter hineinverfolgen, wo sie um den einen Wundenrand herumliegt und nach dem erbsengroßen Ziliarfortsatze zu eine tiefe Schleife bildet, welche mit Epithel ausgekleidet und mit den benachbarten Ziliarfortsätzen in Verbindung geblieben ist, während diese auf der anderen Seite nicht mehr zu erkennen sind. Die oben erwähnte Schleife enthält eine langausgezogene Partie durchsichtiger Linsensubstanz, derartig, daß die Partie einen Stiel bildet, der mit dem äquatorialen Teil der Linse in Verbindung steht, der seinerseits in so hohem Maße plastisch dehnbar ist, daß dieser langgezogene an der Zonula befestigte Stiel die Wundränder nach innen umgekrempelt und die Wunde in der Form eines spitz zulaufenden Keiles tamponiert hat. Die Kortikalis ist im Bereich des nicht in der Perforationsöffnung liegenden Äquatorialteiles schlecht gefärbt, ohne daß Zerfallserscheinungen erkennbar sind (s. Tafel II, Figur 2 u. 3).

Wäre in diesem Falle die Linsenkapsel nicht zum Bersten gebracht worden, so hätten wir hier eine typische Phakokele vor uns. Und es ist hier nicht zu einer solchen gekommen, weil augenscheinlich die alte Wunde in größerer Ausdehnung wieder einriß und der Linsenaustritt zu plötzlich erfolgte. Immerhin ist dieser Fall dadurch beachtenswert, daß die Kortikalis bei einem 49jährigen Manne einen so hohen Grad von Plastizität besaß, daß der Zug der Zonula aus ihr einen Stiel auszog, der in das Augeninnere hineinreichte, während die Linse außerhalb des Auges lag und der sklerosierte Kern mit der elastischen Kortikalis in so fester Verbindung geblieben war, daß er sich nicht ablöste.

Zum Schlusse sei hier daran erinnert, daß von Peters

kürzlich ein Fall beschrieben wurde, wo bei einem angeborenen Hornhautstaphylom innerhalb des Hornhautgewebes die ganze Linsenkapsel als Konvolut mit anhaftenden Linsenfasern gefunden wurde. Hier ist ein ähnliches Bild wie im vorigen Falle aus dem Grunde nicht entstanden, weil bei diesem intrauterin entstandenen Staphylom der Druck der Lider die Linse an dem völligen Austritt insoweit hinderte, daß nur der Linsenbrei größtenteils heraustrat, während die Kapsel innerhalb der Hornhaut liegen blieb.

Am Schlusse meiner Arbeit ist es mir ein Bedürfnis und eine angenehme Pflicht, Herrn Professor Dr. PETERS für die Anregung zu dieser Arbeit, sowie für die freundliche Unterstützung, Überlassung des klinischen Materials und die gütige Durchsicht der Präparate meinen aufrichtigsten und herzlichsten Dank auszusprechen.

Literatur über Phakokele.

1884. BIRNBACHER, *Archiv für Ophthalmologie.* Band 30, IV, S. 103.
1905. WAGENMANN, Bericht über die 32. Versammlung der ophthalm. Gesellschaft, Heidelberg 1905.
1905. SPEHR, Inaugural-Dissertation, Jena 1905.
1908. KRÄMER, *Archiv für Ophthalmologie.* Band 67, S. 41.
1909. ISCHREYT, *Klinische Monatsblätter für Augenheilkunde.* Band 47, S. 133.
Ferner: 1908. PETERS, Die angeborene Defektbildung der DESCEMETschen Membran. *Klinische Monatsblätter für Augenheilkunde.*

Lebenslauf.

Ich, Max Ulrich Thierfelder, wurde am 8. August 1885 in Rostock als Sohn des Geheimen Medizinalrats Professor Dr. Albert Thierfelder geboren. Nachdem ich im Jahre 1904 das Abiturientenexamen bestanden hatte, studierte ich fünf Semester in Rostock, von denen ich eins mit der Waffe diente, dann nach absolviertem Physikum ein Semester in Berlin und vier Semester in Rostock, wo ich am 15. November 1909 das medizinische Staatsexamen bestand.

Fig. 1 (Schnitt 263)



Fig. 2 (Schnitt 316)

Fig. 3 (Schnitt 361)

Horizontalschnitte durch Linse und Hornhaut (s. Taf. II, Fig. 1)

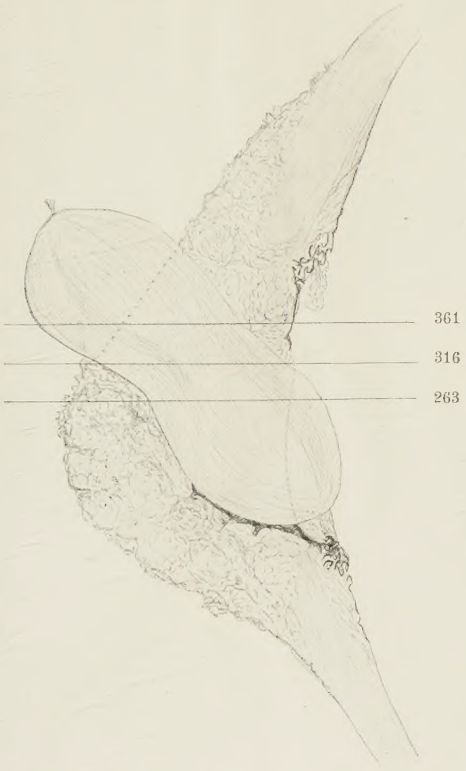

Fig. 1
Schematischer rekonstruierter Sagittaldurchschnitt mit Angabe der Schnittrichtung der Horizontalschnitte.
s. Taf. I, Fig. 1—3.

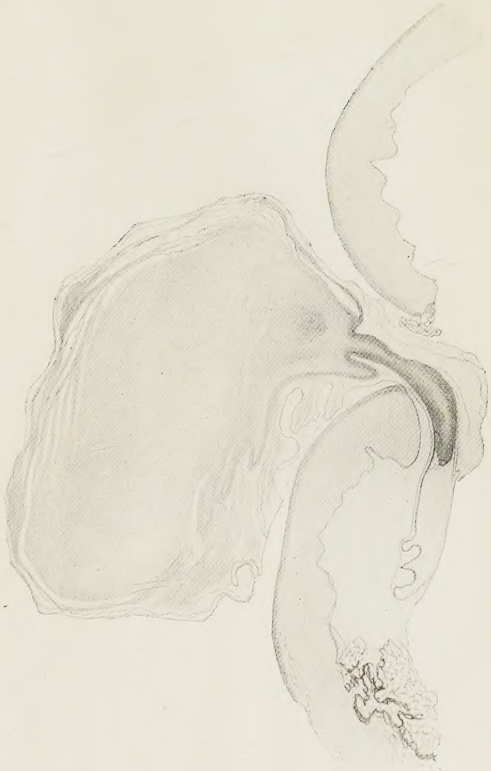

Fig. 2
Sagittalschnitt durch den enukleirten Bulbus (s. Taf. II, Fig. 3).
Eingebuchtete Hornhaut mit Linsenstiel und Linse.

Fig. 3
Vorder- und Seitenansicht des enukleirten Bulbus.